

NC 1422

Anorexia nerviosa como causa de fallo hepático agudo. A propósito de un caso

Anorexia nervosa as a cause of acute liver failure. Report of a case

Beatriz Voltas Arribas, Ana Artero Fullana, Juan Carlos Ferrer García, Carlos Sánchez Juan, Cristian Marco Alacid, Pablo Sanz Revert y Lourdes Blasco García

Departamento de Endocrinología y Nutrición. Consorcio Hospital General Universitario de Valencia. Valencia

Recibido: 10/07/2017

Aceptado: 15/10/2017

Correspondencia: Beatriz Voltas Arribas. Departamento de Endocrinología y Nutrición. Consorcio Hospital General Universitario de Valencia. Avda. Tres Cruces, 2. 46014 València

e-mail: beatrizvoltas@gmail.com

DOI: 10.20960/nh.1422

RESUMEN

Presentamos una paciente de 33 años con anorexia nerviosa de 15 años de evolución con uno de los pocos casos reportados de fallo hepático agudo severo secundario a la desnutrición. Tras el soporte nutricional protocolizado para evitar el síndrome de realimentación y un adecuado manejo multidisciplinar, la paciente evoluciona favorablemente logrando normalizar los electrolitos, la función hepática y las alteraciones en la coagulación.

Palabras clave: Anorexia nerviosa. Fallo hepático. Autofagia hepática. Malnutrición. Nutrición enteral.

ABSTRACT

We present a 33 years old patient with anorexia nervosa of 15 years of evolution with one of the few reported cases of severe acute liver failure secondary to malnutrition. After the protocolized nutritional support to avoid the refeeding syndrome and a multidisciplinary approach, the patient progresses favorably normalizing electrolytes, liver function and coagulation disorders.

Key words: Anorexia nervosa. Hepatic failure. Hepatic autophagy. Malnutrition. Enteral nutrition.

INTRODUCCIÓN

La anorexia nerviosa es un trastorno de la conducta alimentaria caracterizado por una pérdida de peso voluntaria, una distorsión de la imagen corporal y un temor intenso a la ganancia ponderal (1). Se asocia a múltiples complicaciones médicas, como problemas cardiovasculares, desórdenes endocrinos, electrolíticos, anormalidades hematopoyéticas, amenorrea y osteoporosis (1). La tasa de mortalidad ronda un 5%, siendo los suicidios y los problemas cardiovasculares derivados de la malnutrición las dos principales causas de muerte.

Se constata que un 40% de casos de anorexia nerviosa se complican con una afectación hepática (2). Sin embargo, el fallo hepático suele ser moderado y se restablece precozmente con la recuperación del estado nutricional (2,3).

Presentamos uno de los pocos casos reportados de fallo hepático agudo secundario a anorexia nerviosa con desnutrición grave.

CASO CLÍNICO

Se trata de una mujer de 33 años con historia de anorexia nerviosa (AN) tipo purgativo de 15 años de evolución. Inició la enfermedad a los 14 años con múltiples ingresos que han precisado estancia en UCI en varias ocasiones. Como tratamiento habitual destaca lorazepam, escitalopram, levetiracetam, calcio, vitamina D, potasio, omeprazol y trazodona.

La paciente ingresa desde el Servicio de Urgencias por caquexia extrema e hipoglucemia. Al ingreso destaca una ictericia conjuntival, bradipsiquia y bradilalia.

Exploración física: TA 99/75 mmHg, SatO₂ (FiO₂ 21%) 95%, temperatura 36,7 °C; ACP: rítmica sin soplos, murmullo vesicular conservado sin ruidos sobreañadidos; abdomen: blando y depresible, no doloroso, sin signos de peritonismo, no se palpan masas ni megalias, no signos de ascitis; miembros inferiores: no edemas ni signos de trombosis venosa profunda. Respecto a los datos antropométricos objetivamos: circunferencia braquial 13,4 cm (percentil < 1), talón-rodilla 49,8 cm, circunferencia de la pantorrilla 19,8 cm, pliegue tricipital 1,8 mm (percentil < 1), pliegue escapular 2,6 mm, peso 26,8 kg (27,7 kg hace 2 semanas referido), talla 160 cm e índice de masa corporal: 10.

Se cursa ingreso involuntario por parte de psiquiatría dada la negativa inicial de la paciente para el inicio de medidas terapéuticas.

En la analítica inicial presenta GPT 1421 U/L y bilirrubina total 6,4 mg/dL, además de importantes alteraciones en la coagulación (Índice de Quick 32%, tiempo de protrombina 27,3 segundos) y síntomas de encefalopatía. Durante las siguientes 48 horas se produce un empeoramiento de función hepática hasta alcanzar valores de bilirrubina total 7,13 mg/dL, GPT 2012 U/L, objetivándose a su vez alteraciones iónicas (hiponatremia, hipopotasemia, hipomagnesemia e hipofosfatemia).

Se descartan mediante pruebas analíticas y de imagen (ecografía abdominal) y valoración por Medicina Digestiva otras causas de hepatopatía, objetivándose resultados negativos para tóxicos en orina, autoanticuerpos (ac. mitocondriales, ac. músculo liso, ac. LKM, ac. células parietales, ac. anticitoplasma de neutrófilo) y serologías víricas (VHA, VHB, VHC, VIH, VHS I y II, Epstein Barr).

Con el fin de evitar el síndrome de realimentación, y dada la necesidad de controlar el volumen calórico y de macro/micronutrientes, se inicia nutrición enteral por sonda nasogástrica junto con dieta oral absoluta al segundo día de ingreso comenzando con nutrición enteral (fórmula normocalórica normoproteica con fibra) a 336 Kcal al día (21 ml/h, 13 Kcal/kg) aumentando progresivamente (4º día a 43 ml/h, 26 Kcal/kg; 5º día a 50 ml/h, 30 Kcal/kg; 7º día a 55 ml/h, 33 Kcal/kg; 10º día a 65 ml/h, 39 Kcal/kg; 12º día a 90 ml/h, 54 Kcal/kg) hasta alcanzar 1440 Kcal. Se reinicia nutrición oral (yogurt y pieza de fruta) junto con sonda el día 11 de ingreso sin complicaciones. Los desórdenes electrolíticos se resolvieron con suplementos orales y administración intravenosa.

La paciente mejora progresivamente los parámetros hepáticos hasta conseguir, el día 14, corregir la función hepática (Figs. 1 y 2), los trastornos electrolíticos y las

alteraciones en la coagulación (Tabla I) con un peso al alta de 27,7 kg (+ 0,9 kg respecto al ingreso).

Durante todo el ingreso los servicios de psiquiatría y medicina digestiva evalúan diariamente a la paciente. Dada la estabilización y la buena evolución clínica, se contacta con el Institut de Transtorns Alimentaris "ITA", y se decide el día 21 de ingreso traslado a su centro para seguimiento.

DISCUSIÓN

Hasta en un 60% de las pacientes con anorexia nerviosa se presenta elevación de las enzimas hepáticas previa a la realimentación (5). Los marcadores de daño hepático por encima de las 200 U/L son menos comunes y mucho más infrecuente es encontrar en estos casos un fallo hepático severo (4).

Aunque el mecanismo de daño hepático en la anorexia nerviosa es desconocido, la elevación de los niveles de transaminasas así como la afectación de la función hepática se han relacionado con la presencia de una deshidratación global secundaria a hipovolemia e hipotensión, así como con la hipoxemia secundaria a la hipoperfusión (3), un incremento del estrés oxidativo y un exceso de depósito de grasa (5).

Ratou y cols. describen las biopsias de 12 pacientes con anorexia nerviosa y fallo hepático. Los hepatocitos de 4 pacientes mostraron numerosos autofagolisosomas, un sello morfológico de la autofagia en microscopía electrónica. Por el contrario, las mitocondrias, el retículo endoplásmico y los núcleos eran normales en la mayoría de las células. Según estos autores, la anorexia nerviosa con un estado nutricional extremadamente pobre debe agregarse a la lista de afecciones que causan insuficiencia hepática aguda. Sus hallazgos demuestran que la autofagia inducida por el hambre en el hígado humano puede estar involucrada en la muerte de células hepáticas durante la anorexia nerviosa, a pesar de que otros mecanismos de daño de las células hepáticas también podrían estar implicados (6).

La autofagia hepática es, por tanto, una complicación muy poco frecuente que se puede producir en casos extremos de anorexia (5).

Gracias a los casos reportados y a la negatividad del resto de etiologías más frecuentes de fallo hepático agudo pudimos evitar la realización de la biopsia a nuestra paciente y lograr la resolución del cuadro centrándonos en su enfermedad de base.

Dada la complejidad de estos pacientes es necesario un equipo multidisciplinar, siendo primordial garantizar una mejora en su estado nutricional y de salud, evitar complicaciones potencialmente mortales como es el síndrome de realimentación, y asegurar una normalización en la función hepática.

BIBLIOGRAFÍA

1. Chanhyok S-C , Nobuaki I, Manabu T, Megumi M, Akira T, Yasuhiro T. Hypoglycemic coma in a patient with anorexia nervosa coincident with acute exacerbation of liver injury induced by oral intake of nutrients. *Inter Med* 2010;49:1553-6.
2. Furuta S, Ozawa Y, Maejima K, Kitahora T, Hasegawa K, Kuroda S, et al. Anorexia nervosa with severe liver dysfunction and subsequent critical complications. *Intern Med* 1999;38:575-9.
3. Bridet L, Martin JJ, Nuno JL. Acute liver damage and anorexia nervosa: a case report. *Turk J Gastroenterol* 2014;25:205-8.
4. Kheloufi M, Boulanger CM, Durand F, Rautou PE. Liver autophagy in anorexia nervosa and acute liver injury. *Biomed Res Int* 2014;2014:701064. DOI: 10.1155/2014/701064.
5. Pelegrina Cortés B, Guillén Sacoto MA, Palma Milla S, Lisbona Catalán A, Martín Fuentes M, Gómez-Candela C. About a very extreme malnutrition case in a female patient with long-term non-treated restrictive anorexia nervosa. *Nutr Hosp* 2014;30(3):690-4.
6. Rautou PE, Cazals-Hatem D, Moreau R, Francoz C, Feldmann G, Lebrech D, et al. Acute liver cell damage in patients with anorexia nervosa: a possible role starvation-induced hepatocyte autophagy. *Gastroenterology* 2008;135:840-8.

Nutrición Hospitalaria

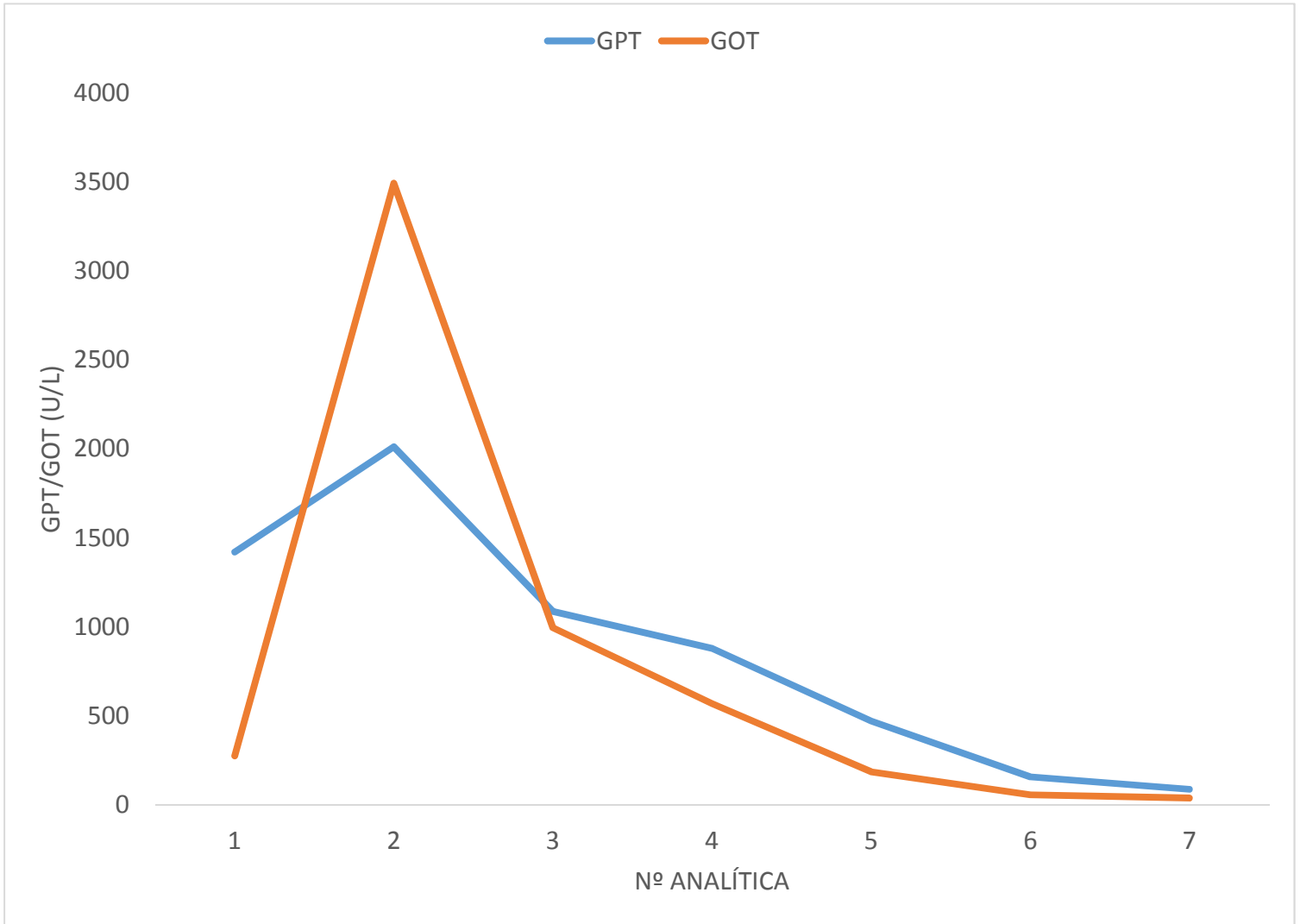


Figura 1. Evolución de la función hepática GPT/GOT.

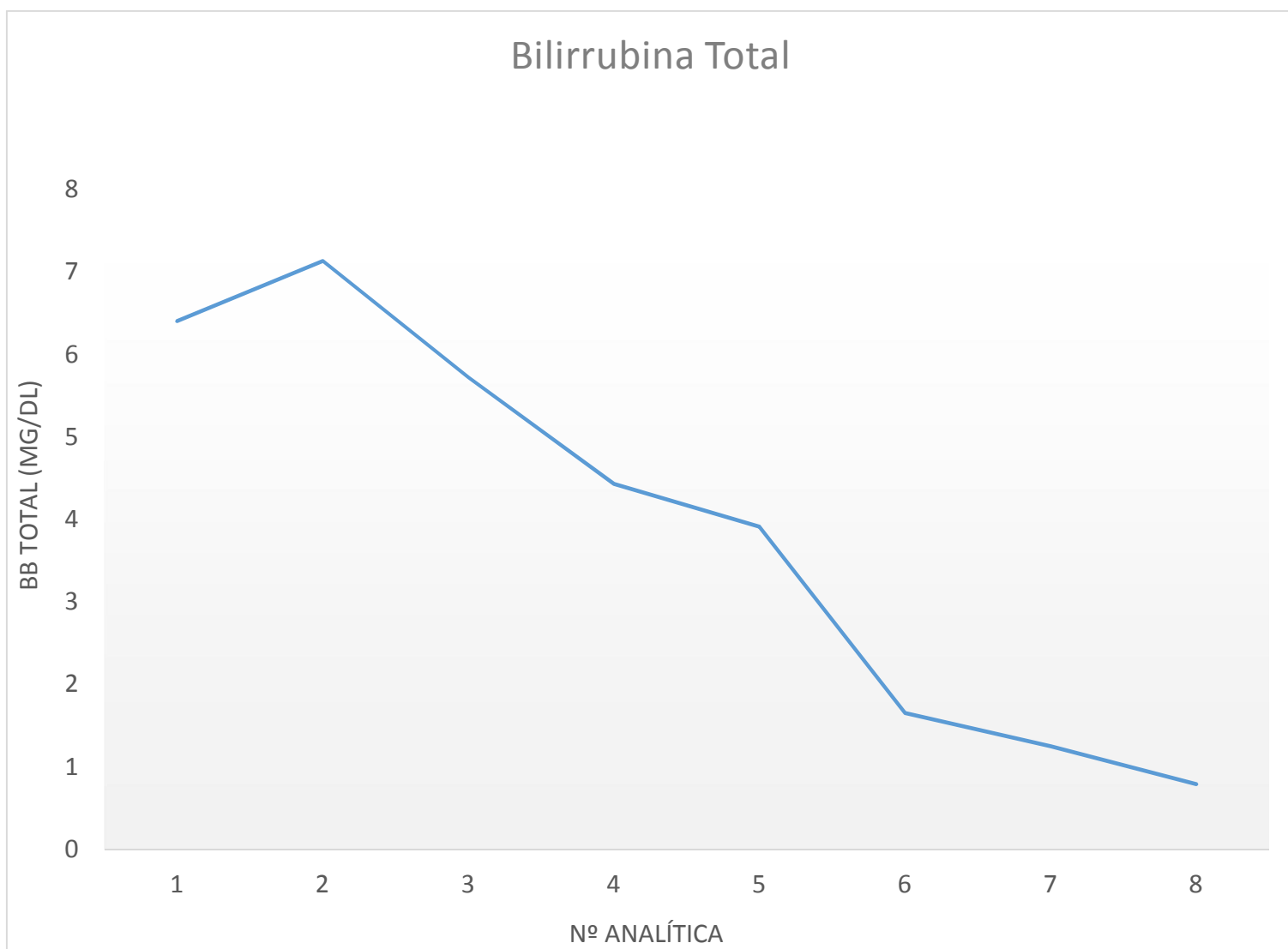


Figura 2. Figura 2. Evolución de la función hepática.

Tabla I. Evolución de los trastornos electrolíticos y alteraciones de la coagulación

	Analítica nº 1	Analítica nº 2	Analítica nº 3	Analítica nº 4	Analítica nº 5	Analítica nº 6	Analítica nº 7	Analítica nº 8
Índice de Quick (%)	32	50	58	76	80	100	83	--
Tiempo de protrombina (seg)	27,3	19,9	16,7	13,8	13,3	11,1	13	--
Potasio	3,7	4,2	3,6	4,3	4,7	4,4	4,5	4,9
Magnesio	1,8	2	2,6	1,8	1,9	1,7	1,7	2
Fósforo	1,9	4,1	0,5	2,2	3,5	3,3	3,9	4,8
Sodio	131	127	129	132	135	133	135	131

